

**Информация по  
пациентам в палатах  
интенсивной терапии**

**ГКП на ПХВ «Городская клиническая инфекционная больница  
им.И.Жекеновой»**

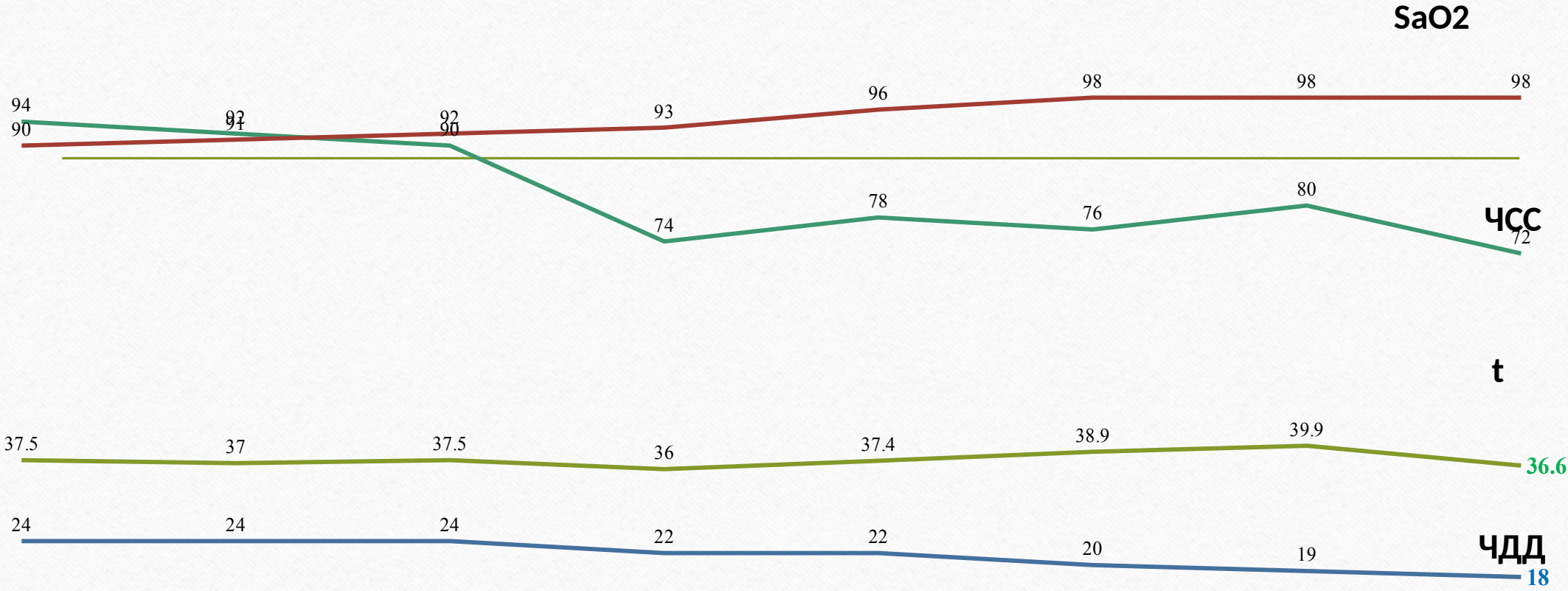
## Пациентка Н., 1984 г.р.

- **Анамнез:** с 31.03.2020 г: повышение температуры тела до 38,0С, сухой кашель, одышка, чувство нехватки воздуха, недомогание, слабость, ломота в теле.
- Самостоятельно принимала травяной сироп.
- 04.04.2020 г. - медицинский центр, R-графия грудной клетки: **двусторонняя полисегментарная пневмония.**
- 04.04.2020 г. - Госпитализирована в многопрофильный стационар.
- ПЦР назофарингеального мазка на COVID-19 положительный
- 05.04.2020 г в 13: 15 час Переведена в ГКИБ, госпитализирована в ОРИТ

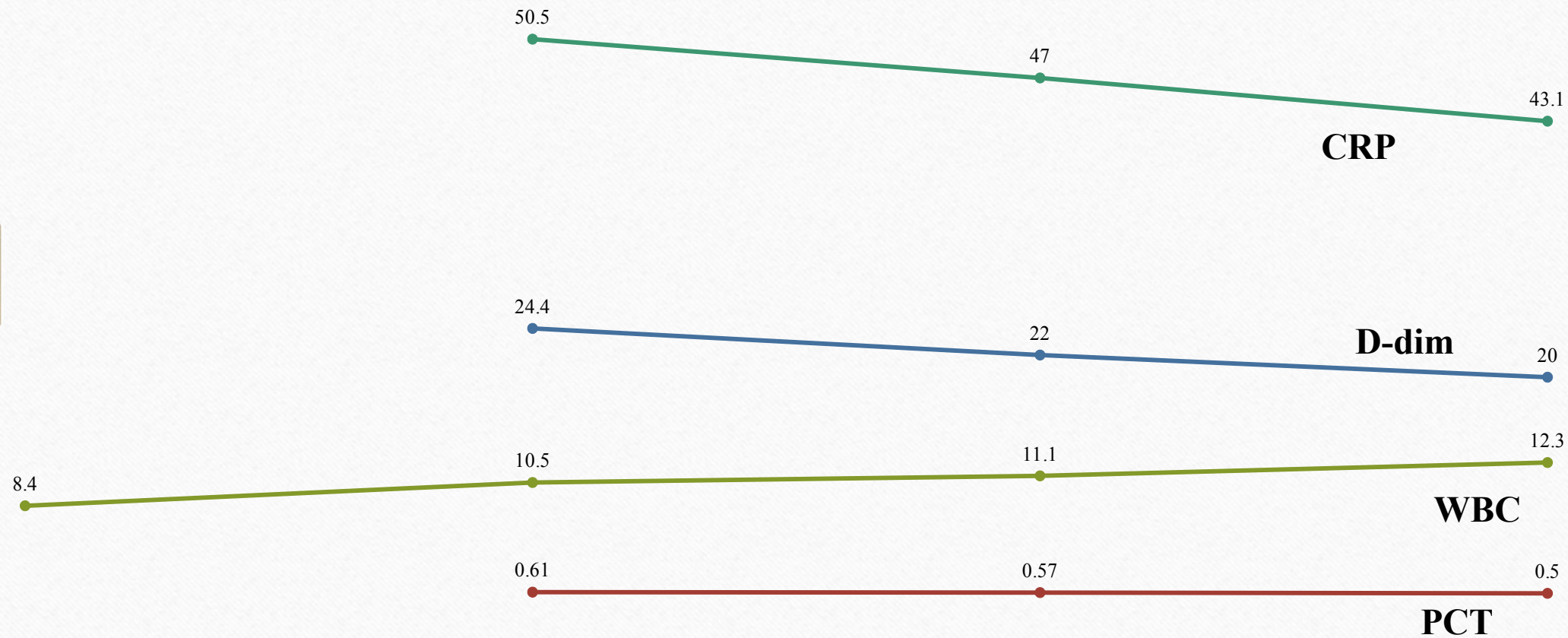
## Пациентка Н., 1984г.р.

- Состояние тяжелое за счет дыхательной недостаточности.
  - В сознании. Вялая.
- 
- В легких ослабленное дыхание в средних и нижних отделах, влажные, мелкопузырчатые хрипы с обеих сторон.
  - Сердечные тоны приглушены, тахикардия ЧСС 97 в минуту. АД 90/60 мм.рт.ст. SaO<sub>2</sub> 90% в покое.
  - **Диагноз: Подтвержденный случай COVID 19, тяжелое течение. Двухсторонняя полисегментарная пневмония. ДН 2 ст.**

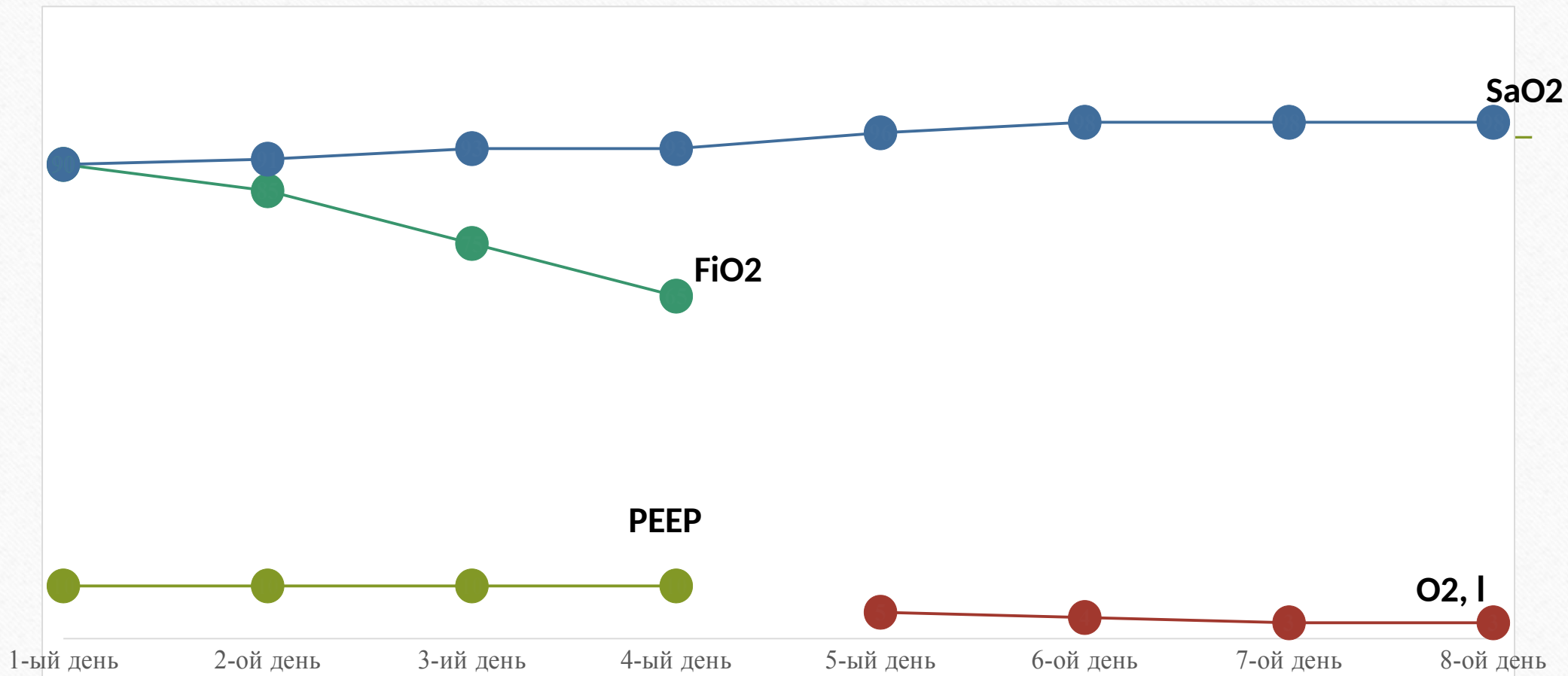
# Показатели



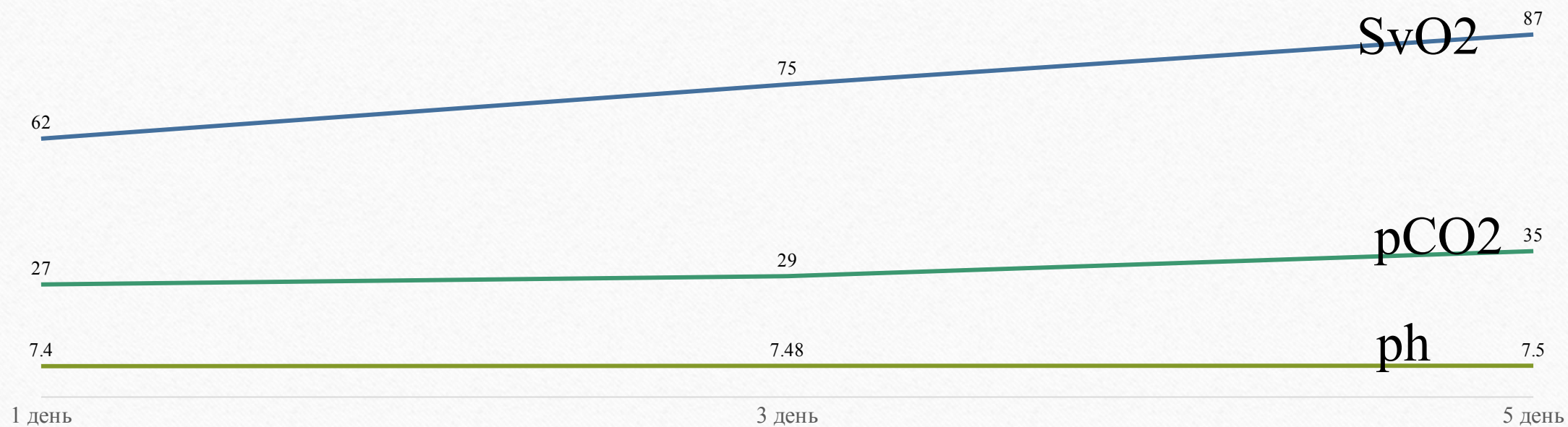
# Лабораторные данные



# НИВЛ: параметры



# КЩС венозной крови



## Лечение

- Лопиновир/ротиновир 400 мг х 2 раза в день
- Рибовирин 400 мг х 2 раза в день
- Цефтриаксон 4г в сутки 8 дней
- Азитромицин 500 мг в сутки 5 дней
- НИВЛ
- Виброакустический массаж грудной клетки каждые 2 часа
- Пронпозиция по 8-14 часов



