

Пациент с КВИ

Шымкент 2020

Пациент М., 24 года

- **Анамнез:** с 19.03.2020 г: повышение температуры до 38-39С, озноб, головная боль, боль и першение в горле, сухой кашель, ломота в теле. Принимал парацетамол.
- 23.03.2020 г. обратился в поликлинику, доставлен в ГИБ, с диагнозом «ОРВИ, тяжелой степени»
- **Мазок из зева и носа на COVID-19 положительный**
- 24.03.2020.г. нарастание симптомов общей интоксикации, ДН, в 12ч 30 мин переведен в ОРИТ.

Пациент М., 24 года

- Аускультативно ослабленное дыхание в нижних отделах справа. ЧД-22 в мин SpO₂-91%.
- Оксигенотерапия ч/з назальную канюлю.
- **R-графия ОГК:** двусторонняя пневмония.

Пациент М., 24 года

- **Диагноз:** Коронавирусная инфекция COVID-19 (+), с поражением нижних дыхательных путей (пневмония) тяжелой форма. ДН 2 ст.
- **Противовирусная терапия:**
лопинавир/ритонавир 400мг/100мг /+
Рибаверин 1000 мг/сут.
- **А/б терапия:** Цефтриаксон 2,0г/сут в/в.
азитромицин 500мг/сутки внутрь

Пациент М., 24 года

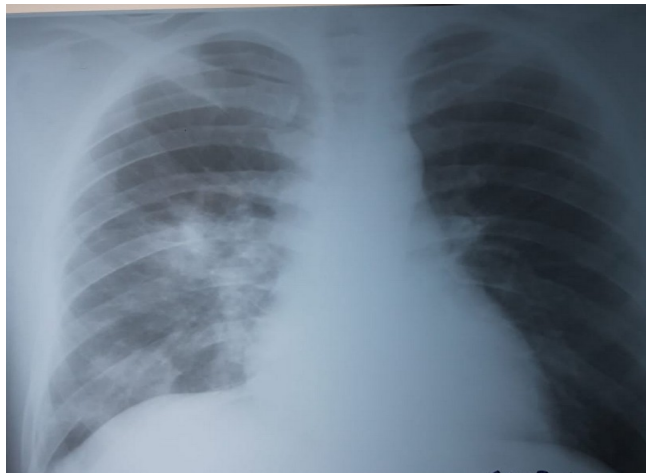
- 25.03.2020 г. нарастание ДН – перевод на НИВЛ. СРАР, ПДКВ- 6, FiO2- 40%.
- Виброакустическая терапия.
- С 31.03.2020 по 03.04.2020 г - оксигенотерапии.

Лабораторные данные

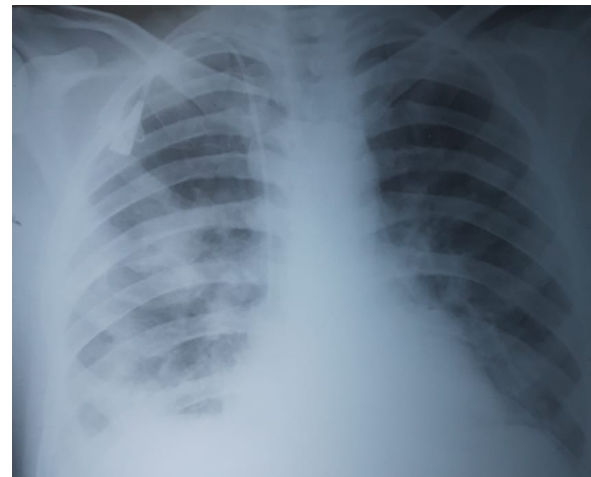	24.03	25.03	27.03	29.03	03.04
Эритроцит	4,28	4,28	4,23	4,02	4,33
Гемоглобин	137	138	137	128	139
Лейкоциты	5,7	7,2	7,4	9,0	6,4
Тромбоцит	234	214	206	204	224
СОЭ	32	29	35	26	26

	24.03	25.03	27.03	29.03	03.04
Альбумин	19	28	27	24	29
Алат	183	198	190	164	96
Мочевина	7,4	6,1	4,9	5,3	3,6
СРБ	0,004	0,004	0,003	0,001	0,003
ЛДГ	929	862	832	658	847

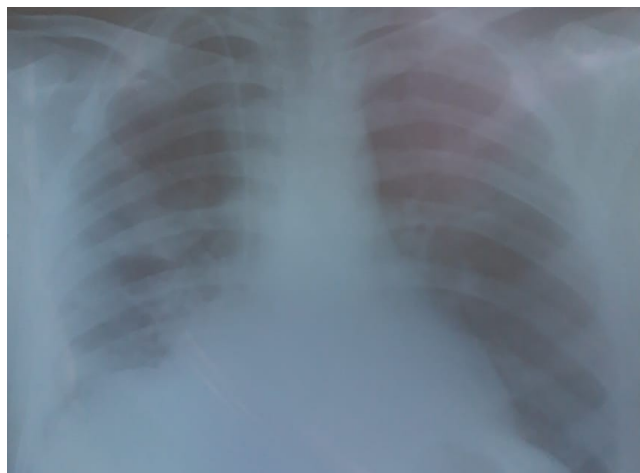Рентгенография



1-ый день



2-ой день



8-ой день

Пациент М., 24 года

- 11.04.2020 – ПЦР 2-х кратный отрицат
- выписан из стационара.